

# Studie über Untersuchungen des Beckens nach der Hock-Methode im Vergleich mit den entsprechenden Röntgenbefunden.

Grundlage dieser Studie ist die Auswertung von 353 Patientenuntersuchungen mittels der Hock-Methode und einer anschließenden radiologischen A/P Beckenuntersuchung. Die Studie wurde von den Ärzten einer radiologischen Praxis und Heilpraktiker Burkhard Hock erstellt.

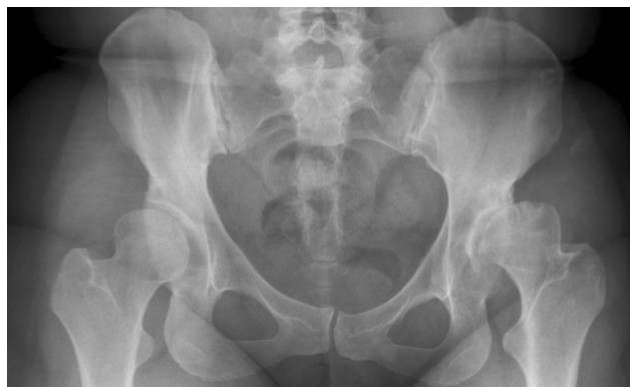Die Studie ging folgenden Fragen nach:

1. Sind unterschiedlich lange Beine auf subluzierte Hüftgelenke zurückzuführen?
2. Kann mittels A-P Röntgenaufnahme eines Beckens eine ISG-Blockade, entstanden durch eine anterior/posterior Rotation des Os coxae (Hüftbein), diagnostiziert werden?
3. Lässt sich mittels einer Röntgenaufnahme die Seite einer ISG-Blockade erkennen?
4. Wie stellt sich eine Röntgenaufnahme des Beckens dar, wenn ein oder mehrere Beingelenke die Traglastlinie verlassen und keine ISG-Blockade vorhanden ist?
5. Was sind die Hauptursachen eines Beckenschiefstandes?
6. Kann ein auf der Longitudinalachse (Vertikalachse) verdrehtes Kreuzbein röntgenologisch nachgewiesen werden?

Bei allen Patienten, die untersucht wurden, waren Schmerzen im „Kreuz“ vorhanden. Bei näherer Betrachtung und Erklärung vom Patienten wurden Schmerzen im Bereich der ISGs (48,2%), der LWS (18,4%), der BWS(15,9%) und der HWS(17,6%) angegeben.

Zu Punkt 1

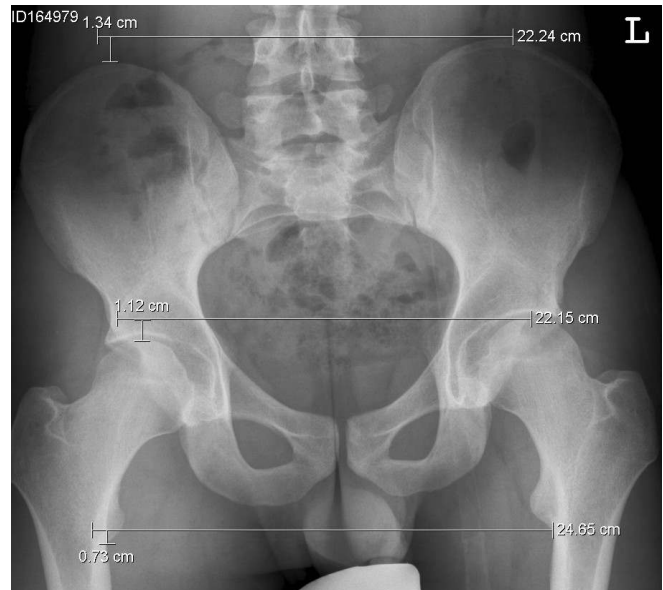Bei allen Röntgenaufnahmen wurden keine subluzierten Hüftgelenke gefunden. **Einzig eine Hüftdysplasie und eine Hüftkopfnekrose ließen den Einfluss eines Hüftgelenks auf die Beinlänge erkennen.** Somit ist nachgewiesen, dass ein Beinlängenunterschied nicht auf ein subluziertes Hüftgelenk zurückzuführen ist.



Hüftdysplasie

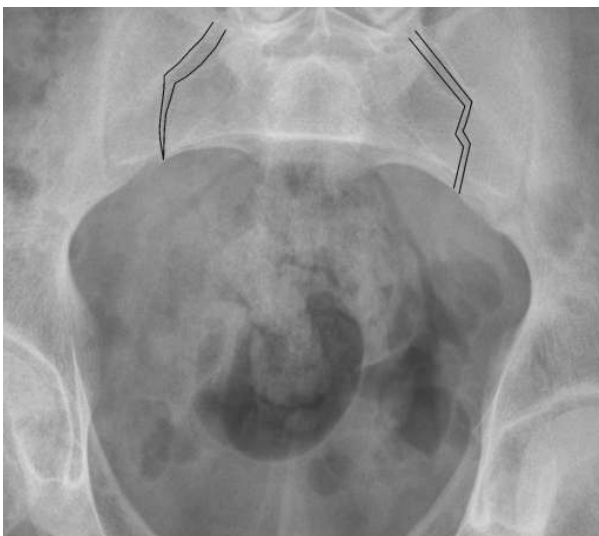### Zu Punkt 2

Eine ISG-Blockade, entstanden durch eine anterior/posterior Rotation des Os coxae (Hüftbein), erkennt man daran, dass die „Crista iliaca“, das kraniale Ende des Caput femoris und der Trochanter minor von der Horizontallinie unterschiedlich (auf- oder absteigend) weit entfernt sind. Die blockierte Seite lässt sich jedoch noch nicht feststellen. Diese kann man nur durch manuelle Tests, wie den Vorlauf- oder den H2 Test (Befundung nach der Hock-Methode) ermitteln.



ISG-Blockade, entstanden durch eine anterior oder posterior Rotation des Os

### Zu Punkt 3



Unterschiedliche ISG- Fugen bei einem rechts nach anterior rotiertem Os coxae. Befundet durch eine cranio/caudale Aufnahme

Mit einer normalen A-P Aufnahme lässt sich nicht feststellen, ob ein Os coxae nach anterior oder das andere Os coxae nach posterior verdreht ist. Am deutlichsten ist dies mit einer cranio-caudalen Beckenaufnahme (siehe links) zu erkennen. Dabei achtet man auf unterschiedliche Breiten von den beiden ISG- Gelenkspalten. Ist ein Gelenkspalt gleichmäßig breit (rechtes ISG), liegt keine Blockade vor, ein unterschiedlich breiter Gelenkspalt (linkes ISG) deutet auf eine Blockade hin.

Zu Punkt 4.

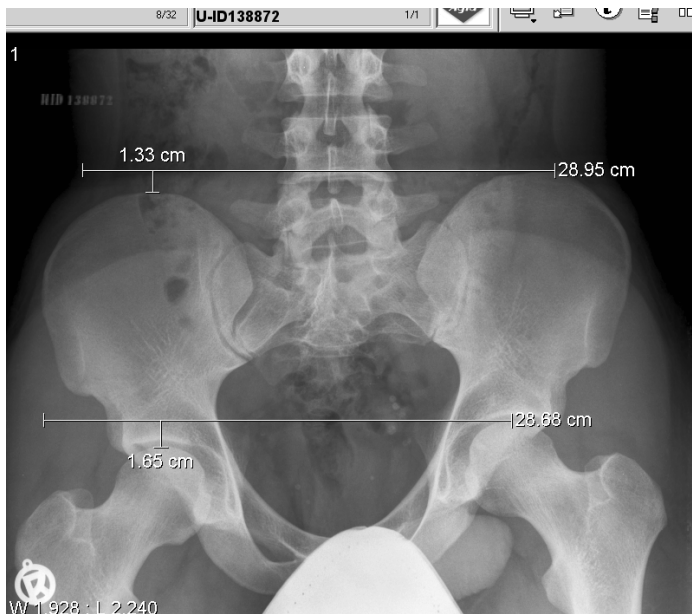Die Untersuchung mit der Hock-Methode hat gegenüber der A-P Beckenaufnahme den Vorteil, dass der Therapeut durch schnell durchführbare und einfache Tests genau die blockierte Seite erkennen kann. Durch die Befundung nach der Hock-Methode lässt sich zudem treffsicher aussagen, ob eine anterior oder posterior Rotation des Os coxae (längeres oder kürzeres Bein) auf der blockierten Seite vorhanden ist.

**All diese Details können mit einer Röntgenaufnahme nicht festgestellt werden.**

Zu Punkt 5.

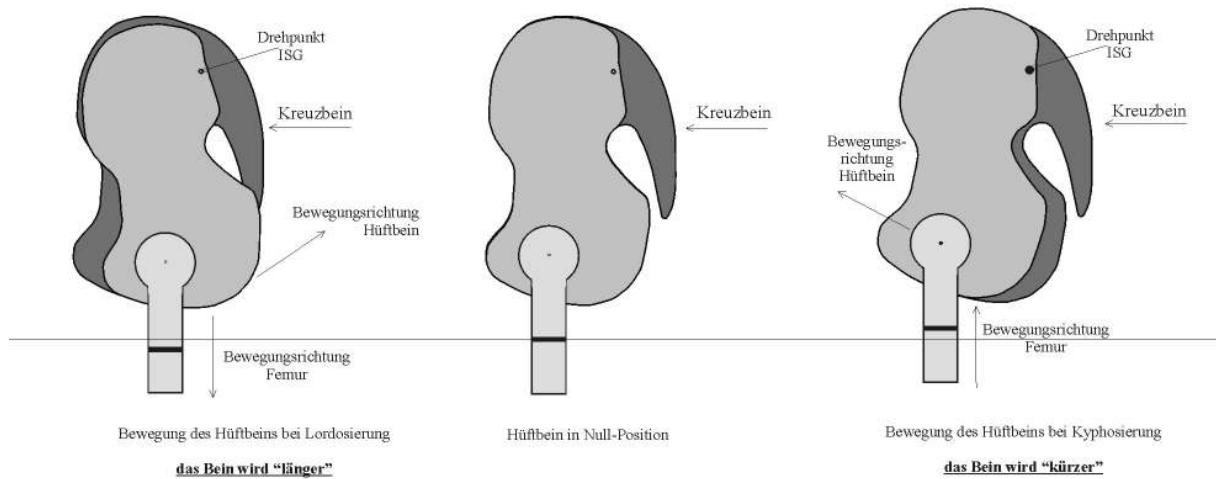
Ist ein Beckenschiefstand vorhanden, unterscheiden wir folgende Hauptursachen:

**A. Unterschiedlich lange Beine durch ein anterior oder posterior verdrehtes Os coxae (Hüftbein).**



Eine ISG-Blockade, ausgelöst durch ein anterior oder posterior verdrehtes Os coxae lässt sich daran erkennen dass die „Crista iliaca“, das kraniale Ende des Caput femoris und der Trochanter minor von der Horizontallinie unterschiedlich (auf- oder absteigend) weit entfernt sind. Die Seite der Blockade lässt sich mittels Röntgen nicht feststellen. Diese kann nur durch manuelle Tests ermittelt werden. Gründe dieser Verdrehung sind in der Regel Stürze und andere traumatische Geschehen.

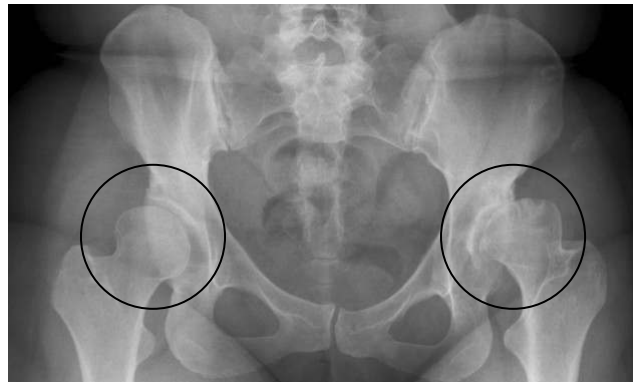
ISG-Blockade durch ein anterior oder posterior verdrehtes Os coxae



Modell der anterior- und posterior- Rotation des Os coxae

**B. Unterschiedlich lange Beine durch eine Hüftdysplasie.**

Bedingt durch das abgeflachte Acetabulum schiebt sich der Hüftkopf beim Stehen nach kranial, was ein optisch „verkürztes“ Bein auf der linken Seite zur Folge hat.

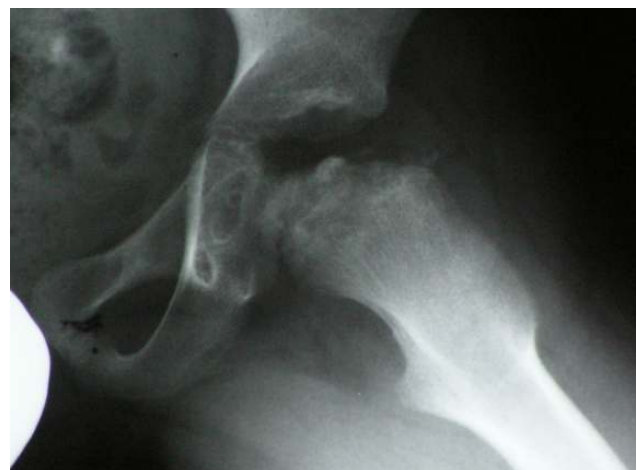

Hüftdysplasie

**C.**

**„Unterschiedlich lange Beine“ durch eine Hüftkopfnekrose (Morbus Perthes)**

Bei dieser Erkrankung kommt es zu einer Nekrose des Hüftkopfes. Der immer kleiner werdende Hüftkopf bewegt sich im Acetabulum mit großem Spiel nach kranial/caudal, was wiederum einen großen Einfluss auf den Beckenschiefstand hat.



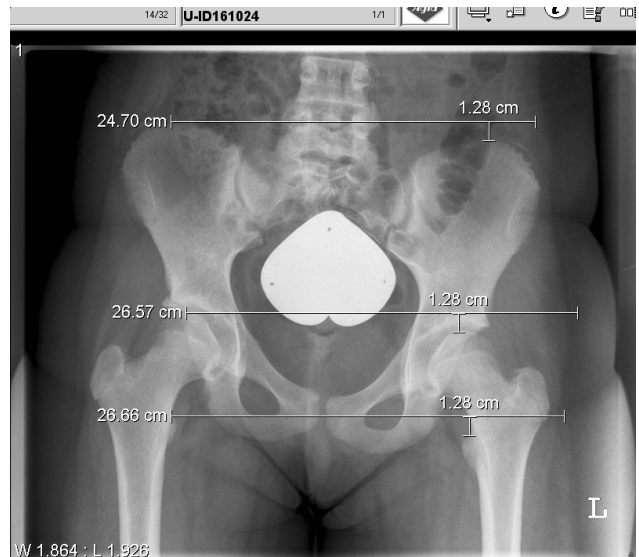Hüftkopfnekros

#### D. Einflüsse von Verletzungen an den Knie- und Sprunggelenken auf die Beinlänge.

Verlässt ein Knie- oder Sprunggelenk bedingt durch eine Verletzung die Traglastlinie, so tritt ein Beckenschiefstand ein, auch wenn keine ISG Blockade durch ein anterior oder posterior rotiertes Hüftbein vorhanden ist.

Bei der Auswertung des Röntgenbildes zeigt sich, dass die „Crista iliaca“, das kraniale Ende des Caput femoris und der Trochanter minor von der Horizontallinie gleich weit entfernt sind. Von welchem Gelenk der Beckenschiefstand hervorgerufen wird, kann nur durch manuelle Tests ermittelt werden.

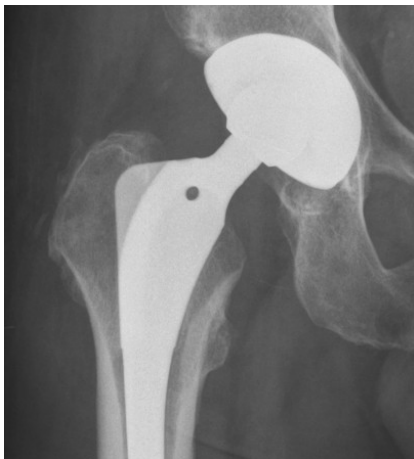Das Verlassen von Gelenken aus der Traglastlinie wird bei dem so genannten „Eichen“ der gesamten Beingelenke, einem Befundungsbestandteil der Hock-Methode, in einer Momentaufnahme festgestellt und bei der Diagnosestellung berücksichtigt.



Abgekipptes Becken ohne Rotationsblockade eines ISGs

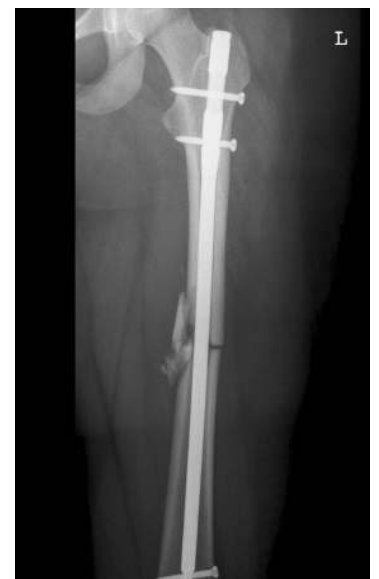#### E. Unterschiedlich lange Beine durch eine anatomische Beinlängendifferenz

Anatomisch unterschiedlich lange Beine lassen sich u.a. röntgenologisch feststellen. Dabei werden beide Ossa femoris und beide Ossa tibiae geröntgt, vermessen und verglichen. Mit manuellen Untersuchungsmethoden lässt sich eine anatomische Beinlängendifferenz genauso feststellen. Vor dieser Messung wird das Becken mittels den Tests H2, Vorlauf und Debolowski 2 auf Blockadefreiheit überprüft. Ist nachweislich keine Blockade vorhanden, können wir bei gleichzeitig unterschiedlich langen Beinen von einer anatomischen Beinlängendifferenz ausgehen.

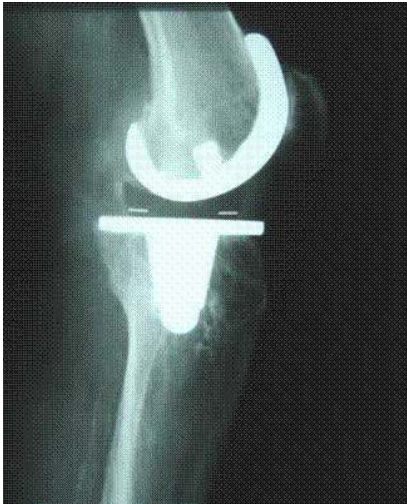

Hüftgelenks TEP

Es kommt jedoch auch häufig vor, dass anatomische Beinlängen durch diverse Verletzungen bzw. Totalendoprothesen (TEP) oder wie rechts zu sehen, von einem Bruch des Os femoris entstehen.



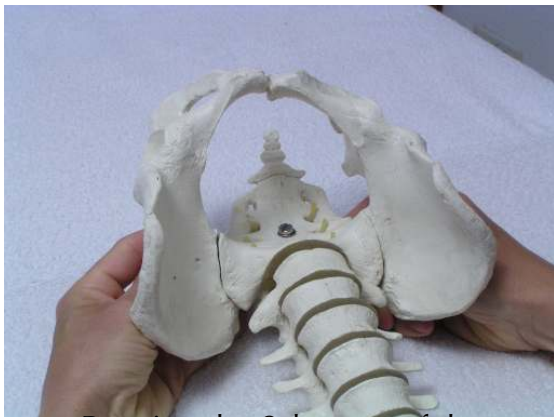Bruch Os femoris



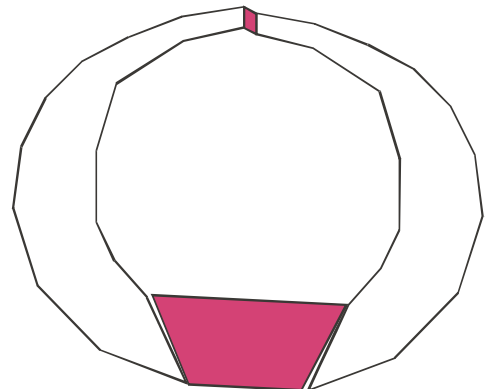
Kniegelenk -TEP

Zu Punkt 6

Wie Sie anhand der schematischen Zeichnung sehen, kann sich das Os sacrum alleine in der Longitudinalachse (Vertikalachse) nicht verdrehen. Mit einer Rotation des Os sacrum ist immer die Verschiebung der beiden Ossa coxae nach anterior bzw. posterior verbunden. Eine solche Verschiebung zeigt sich an der Symphyse und am Os sacrum. Am Os sacrum wird



Rotation des Sakrums auf der Longitudinalachse



eine Verschiebung der beiden Ossa coxae auf der Sagittalachse und der gleichzeitigen Verdrehung des Os sacrum auf der Longitudinalachse wird überwiegend mit manuellen Methoden wie z.B. der Hock-Methode befundet. Ein röntgenologischer

Befund kann nur mit einer kranial/caudal Aufnahme über der Symphyse bzw. des ISGs erstellt werden.

Zusammenfassend lässt sich aussagen:

Eine reine A/P Aufnahme eines Beckens bringt uns die Information, ob eine Blockade vorhanden ist oder ob bedingt durch eine Hüft dysplasie bzw. eine Hüftkopfnekrose ein Einfluss vom Becken auf die funktionelle Beinlänge vorliegt. Alle weiteren, für eine Therapie notwendigen Informationen können nur mit Hilfe von manuellen Tests, die unter anderem Bestandteil der Hock-Methode sind, erstellt werden.

Verfasser der Studie: Heilpraktiker Burkhard Hock, Gesundheit- und Bildungszentrum Königssee, Schornstr. 32, 83471 Schönau, Tel.: 08652/948900, [www.gbzk.de](http://www.gbzk.de)